

Técnica quirúrgica



 mini
FLO

Treating hands like flowers



EXTERNAL
fixation



monolateral
fixators



hand

Citiefte agradece

Thomas Gausepohl, MD, PD, Departamento de Traumatología y Quirúrgia Ortopédica, Lahn-Dill-Kliniken, Klinikum Wetzlar, Germany.

Esta técnica quirúrgica está dirigida a cirujanos ortopédicos y describe los procedimientos estándar recomendados por el fabricante.

De todas maneras, los cirujanos deberían decidir cuál es el mejor enfoque que deben adoptar en base a sus criterios clínicos y a las necesidades del paciente.

Antes de usar los instrumentos, consultar el manual de instrucciones suministrado con los envases.

Índice

Introducción	4
Descripción del producto	5
Componentes y características	6
Componentes y tornillos óseos	7
Indicaciones	9
Aplicación Interfalángica. Tratamiento de una única articulación	10
Aplicación Metacarpofalángica. Tratamiento de dos articulaciones	12
Regulación del centro de rotación	15
Tratamiento postoperatorio	16
Información para el pedido	17

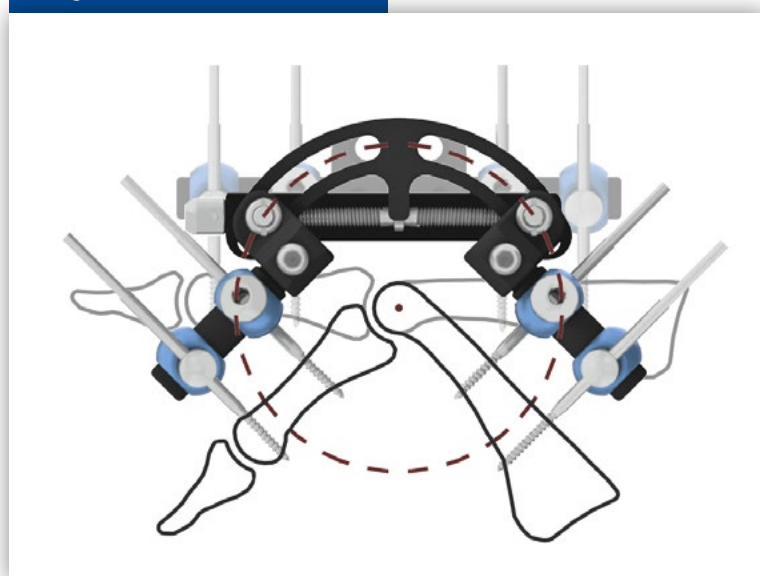
Introducción

Para disminuir el porcentaje de complicaciones registradas históricamente, se han empleado diferentes dispositivos para alargar los tejidos contraídos de los dedos; estos dispositivos se han utilizado para el tratamiento de los grados severos de contracturas de la enfermedad de Dupuytren y de contracturas postraumáticas.

Estos métodos demuestran que se puede alargar de forma adecuada la contractura patológica aplicando una tracción, sin embargo la carga sobre las articulaciones afectadas puede aumentar que resulta en daño.

El fijador MiniFlo se ha desarrollado para evitar dichos problemas y permitir una extensión gradual de la contractura cicatricial sin estresar las articulaciones implicadas.

Figura 1



Principios básicos

El principio fundamental de funcionamiento del fijador MiniFlo se basa en un arco de círculo cuyo centro está alineado con el de la articulación afectada.

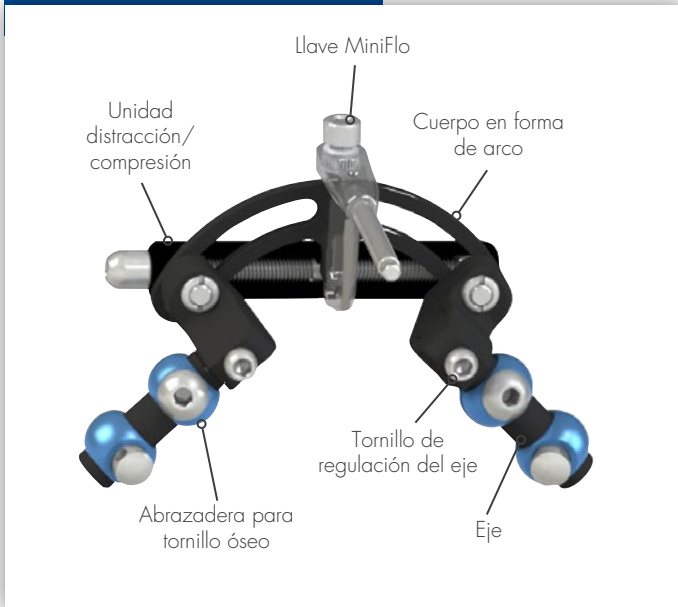
El cuerpo del fijador MiniFlo está colocado en posición dorsal respecto a la articulación afectada.

Note • Método Anestesiológico

La aplicación del fijador no necesita incisiones o hemostasia. Por tanto, la cirugía puede realizarse con anestesia local (por ej., bloqueo metacarpiano).

Descripción del producto

Figura 2



Componentes fijador

La características principales del fijador MiniFlo son:

- el cuerpo central en forma de arco;
- dos ejes en los que están montadas las abrazaderas para los tornillos óseos;
- dos tornillos para la regulación de la posición de los ejes;
- una unidad de distracción/compresión.

La distracción o compresión del fijador la realiza el paciente de manera gradual mediante la llave MiniFlo.

Tamaños disponibles del fijador MiniFlo: R25 - R30

Figura 3



Figura 4



Componentes y características

Figura 5



MiniFlo R30

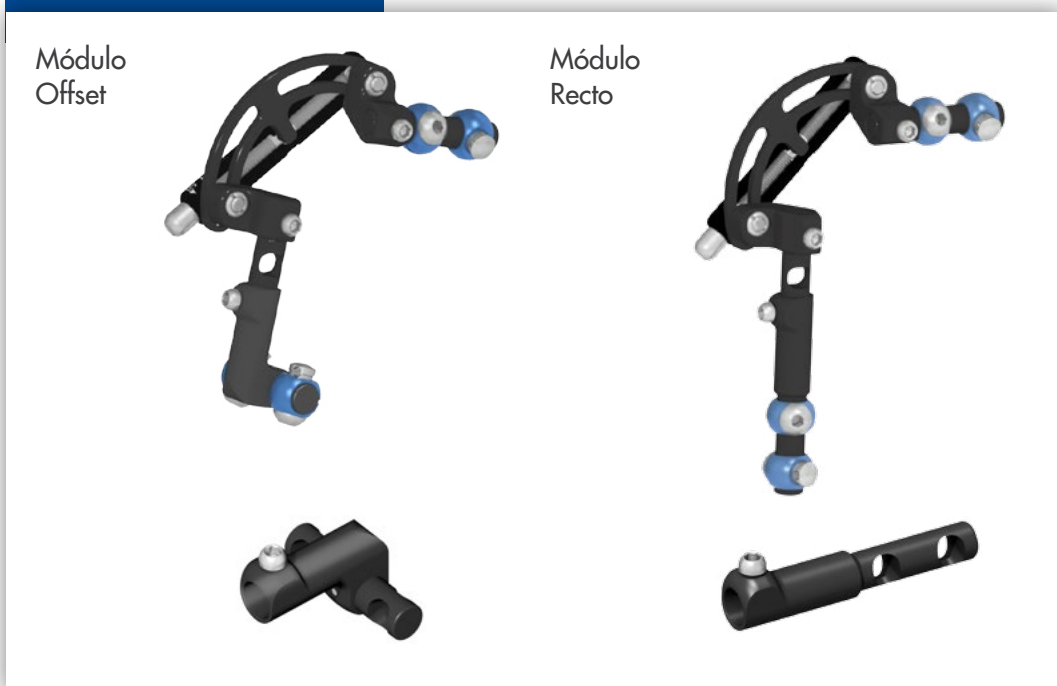
Si el fijador MiniFlo R30 se aplica como puente en dos articulaciones (metacarpofalángica o interfalángica), el montaje se produce en combinación con los Módulos Telescópicos Offset o Recto. Con este tipo de montaje como puente de dos articulaciones no se puede definir un único centro articular.

Por ello, es necesario adaptar el centro de rotación del fijador respecto al de la articulación, que puede variar desde la posición flexionada hasta la posición extendida del dedo.

Figura 6 - Módulos telescópicos (sólo para MiniFlo R30)

Para compensar la hiperdistracción

Figura 6



Componentes y tornillos óseos

Figura 7



Llave MiniFlo (removible)

Este componente tiene dos funciones: intraoperatoriamente como dispositivo de centrado y en el postoperatorio como llave de distracción.

NOTA No debe utilizarse para el apriete de los abrazaderas para tornillos óseos.

Figura 8



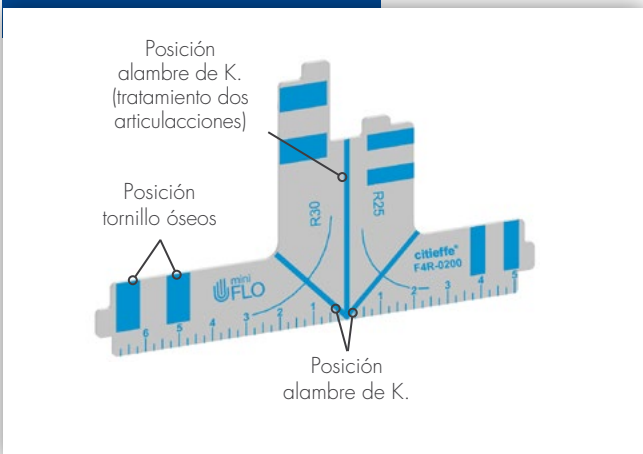
Alambre de K. y llave hexagonal de 3 mm

(incluidos en el envase del fijador)

Alambre de K.: diámetro de 1,5 mm, L. 150 mm, punta trocar.

La marca presente en el alambre de K. permite la colocación del fijador respecto al centro de rotación. Llave hexagonal de 3 mm: se utiliza para apretar todos los tornillos del fijador.

Figura 9

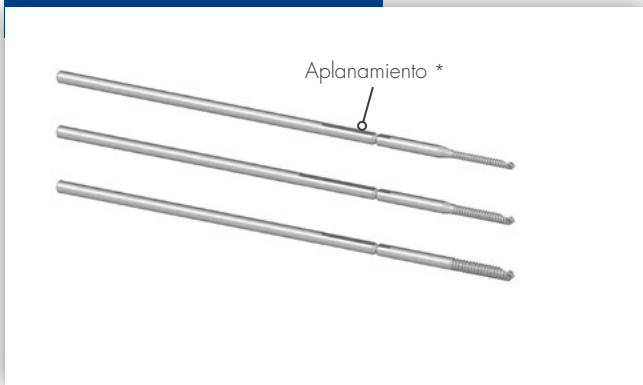


Template MiniFlo

El template MiniFlo ayuda a determinar el tamaño del fijador que se debe usar y indica además la correcta posición de introducción del alambre de K. para la determinación del centro de rotación articular.

Componentes y tornillos óseos

Figura 10



Tornillo óseo

Longitud total: 100 mm.

Longitud de la rosca: 13 mm.

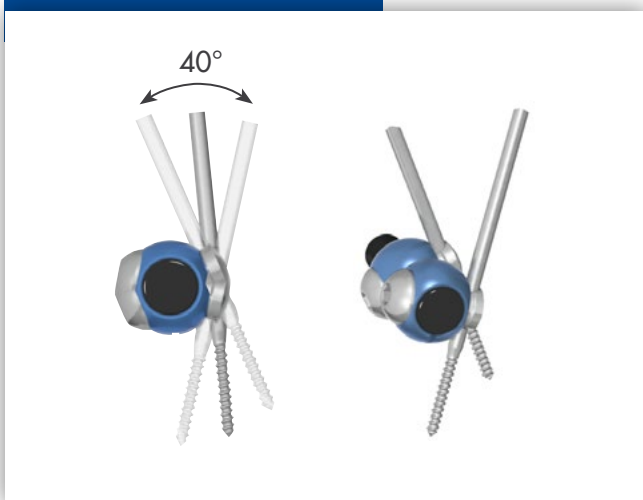
Diámetro del vástago: 2,5 mm.

Diámetro de la rosca: 1,6 mm, 2,0 mm, 2,5 mm.

El diámetro de rosca del tornillo óseo no debe ser superior a 1/3 del diámetro del hueso.

* El aplanamiento se utiliza para facilitar el corte de la parte sobrante del vástago del tornillo óseo tras clavarlo.

Figura 11



Inserción tornillo óseos

Posible ángulo de inserción del tornillo óseo permitido por la abrazadera.

Indicaciones

Figura 12

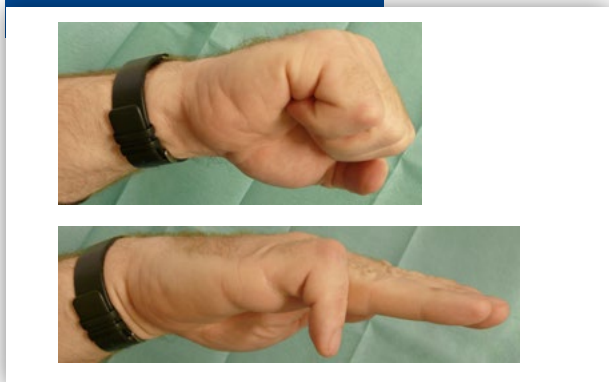


Figura 13

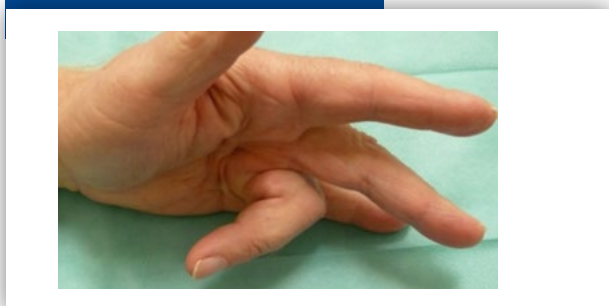
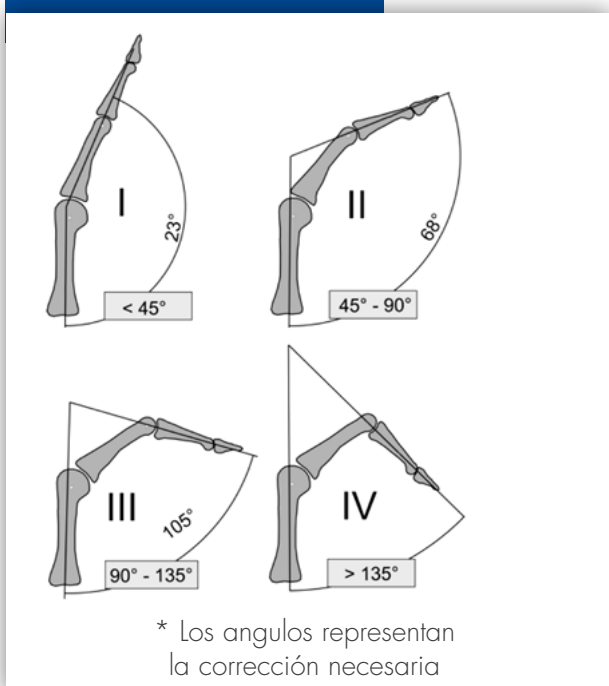


Figura 14 *



Indicaciones

Indicado para el tratamiento de:

- 1) rigidez postraumática;
- 2) grados severos de la enfermedad de Dupuytren

Ejemplo clínico

Ejemplo típico de una contractura debida a la enfermedad de Dupuytren (IV) que afecta el anular (la posición más frecuente en la enfermedad).

A menudo afecta a dos articulaciones: la articulación metacarpofalángica y la articulación interfalángica proximal.

Estadios de la enfermedad de Dupuytren

La clasificación utilizada más a menudo identifica cuatro estadios de gravedad en función del ángulo de flexión total.

Consideraciones Generales

La eliminación quirúrgica del tejido cicatricial Dupuytren en una única etapa comporta riesgos altos, sobre todo en los estadios más avanzados (III y IV). Además de las lesiones potenciales de los haces nerviosos y de los vasos afectados por la enfermedad de Dupuytren, el tratamiento quirúrgico puede comportar complicaciones por necrosis cutánea y defectos en los tejidos.

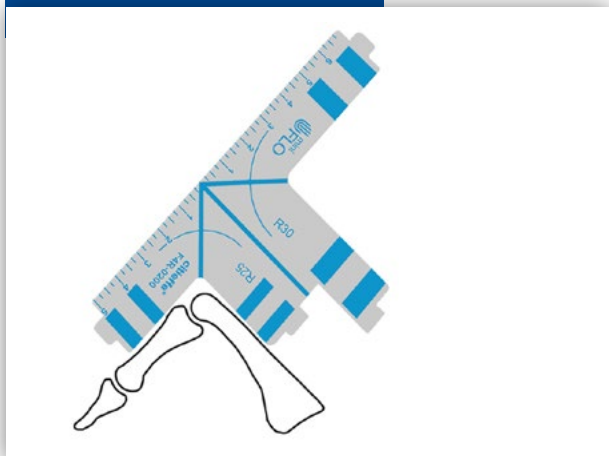
En los casos graves, una predistracción del radio del dedo contraído puede ayudar a evitar estas complicaciones.

Literatura

- Distraction Correction of Chronic Flexion Contractures of PIP Joint: Comparison Between Two Distraction Rates
Shirzad Houshian, MD, Chandrasekar Chikkamuniyappa, MS
From the Department of Orthopaedics, Upper Limb Unit, University Hospital Lewisham, London, UK.
The Journal of Hand Surgery, Vol. 32A, No.5, May/June 2007; 651-6.
- The use of skeletal traction in the treatment of severe primary Dupuytren's disease
Neil Citron, Jane C. Messina, From Nelson Hospital, London, UK.
Journal of Bone & Joint Surgery [Br] 1998;80-B: 126-9.

Aplicación Interfalángica Tratamiento de una única articulación

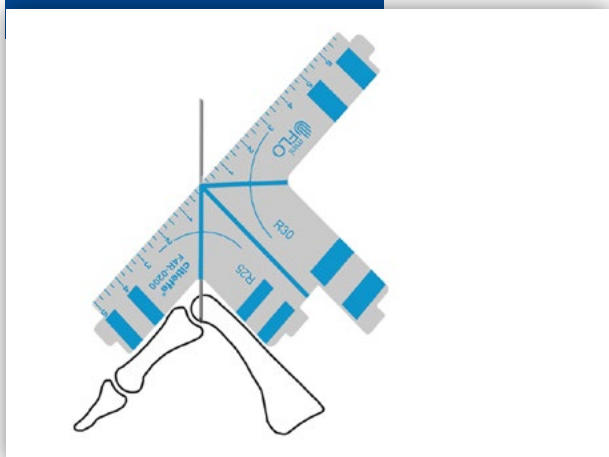
Figura 15



Colocación template

El template se coloca sobre el segmento por tratar para la elección de la medida del fijador que se deberá usar. En caso de dificultad de posicionamiento, se puede hacer referencia a la falange adyacente.

Figura 16



Definición del centro de articulación

Con el intensificador de luminancia se obtiene una proyección lateral de la articulación. El alambre de K. de 1,5 mm (en dotación con el fijador MiniFlo) se introduce por vía percutánea en la parte dorsal del hueso. El alambre de K., dirigido hacia el centro de la articulación como bisectriz del ángulo de contractura, se introduce hasta la 2ª cortical.

Si el centro del arco del fijador no corresponde con el centro de rotación articular, puede producirse un desplazamiento durante la distracción.

Las pequeñas discrepancias se pueden ignorar.

Figura 17

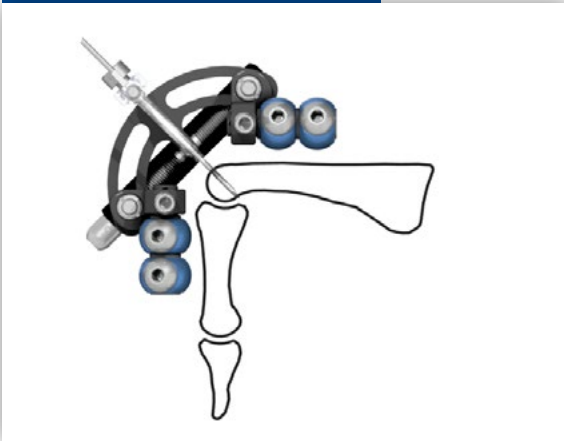


Marca en el alambre de K.

La marca en el alambre de K. indica la colocación del fijador respecto al centro de rotación.

Aplicación Interfalángica Tratamiento de una única articulación

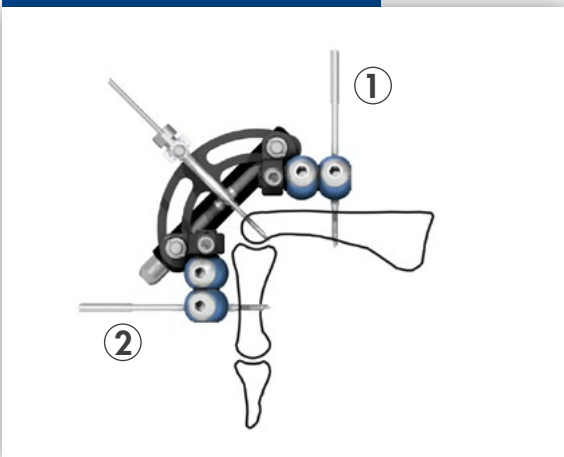
Figura 18



Colocación fijador

El fijador se coloca centrando el orificio de la llave MiniFlo en el alambre de K. hasta la referencia.
Los dos ejes del fijador se colocan de forma paralela al eje de las falanges.

Figura 19

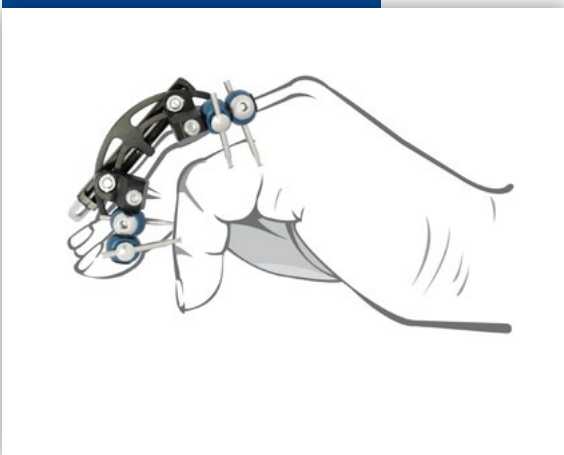


Colocación tornillos óseos

Un asistente sujeta el fijador cerca de la piel, mientras se introduce el primer tornillo óseo en la abrazadera por vía percutánea perforando el hueso bicorticalmente. Si es posible, empezar por la abrazadera más proximal (1).
Antes de apretar la abrazadera, el fijador debe colocarse en la base de la marca de referencia del alambre, de tal manera que el arco del fijador esté centrado en el eje de rotación articular.
Se introduce el segundo tornillo óseo (2).

Nota La marca del alambre de K. permite la colocación precisa del fijador respecto al centro articular. Prestar mucha atención a la distancia entre la piel y el fijador: si ésta es mínima, el fijador puede moverse hacia el exterior para la gestión de la hinchazón postoperatoria. Durante esta maniobra, una mayor distracción articular no daña las estructuras.

Figura 20

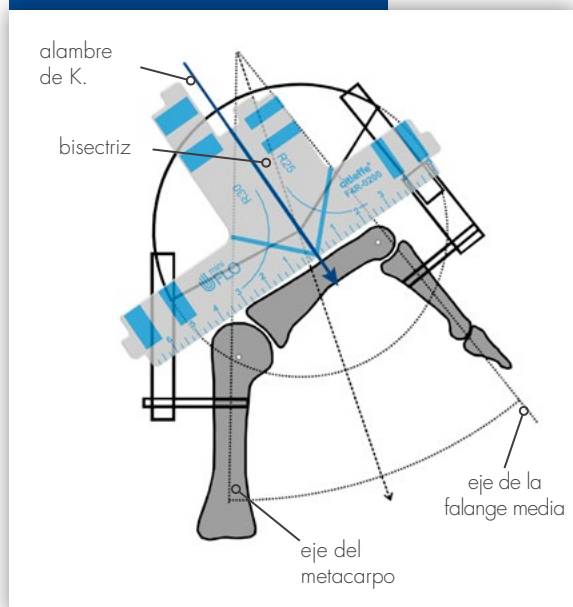


Ensamblaje final

Se introducen los dos tornillos óseos restantes.
Todos los abrazaderas para tornillos óseos se cierran con la llave hexagonal de 3 mm.
Se retiran la llave MiniFlo y el alambre de K.
El vástago en exceso de los tornillos óseos es removido para hacer que el montaje sea menos voluminoso, sin embargo, es necesario dejar al menos 3 mm de protuberancia del vástago más allá de la abrazadera para facilitar la remoción del tornillo óseo.

Aplicación Metacarpofalángica Tratamiento de dos articulaciones

Figura 21



Identificación del centro de rotación

No es raro que se vean afectadas simultáneamente en la contractura tanto la articulación metacarpofalángica como la articulación interfalángica proximal.

El centro de rotación puede situarse con buena aproximación en la bisectriz del ángulo entre los ejes del metacarpo y de la falange media del dedo afectado. En la práctica clínica, este punto es difícil de definir.

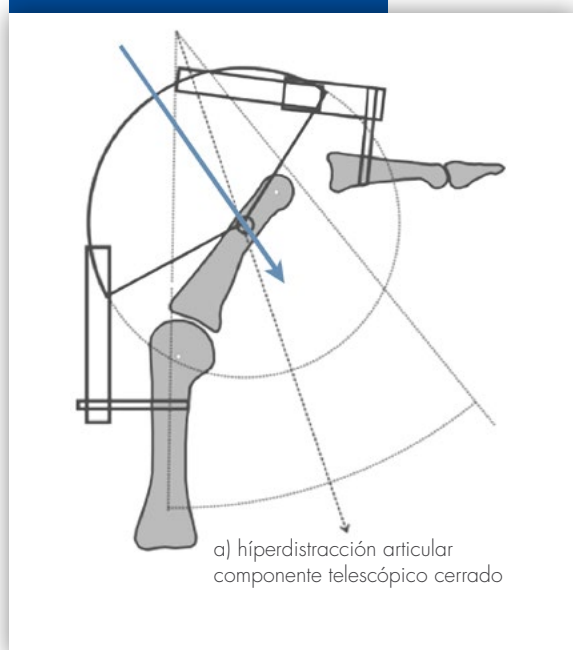
El alambre de K. se introduce aproximadamente en el centro de la falange proximal de forma perpendicular al eje del hueso.

El eje proximal del fijador debe ser paralelo al eje del metacarpo.

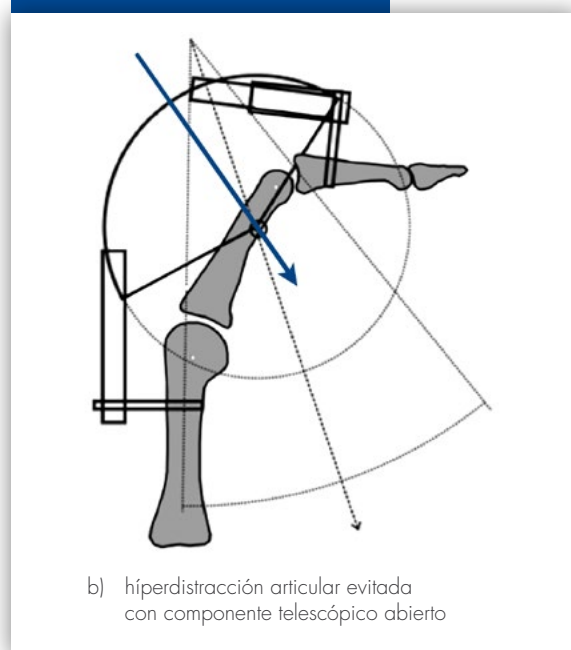
Figura 22

Con esta configuración, puede producirse una hiperdistracción de las articulaciones afectadas (Fig. 22a). Para evitar este problema los Módulos Telescópicos Offset o Recto se han desarrollado para compensar la variabilidad del centro teórico articular con el del fijador MiniFlo (Fig. 22b).

Figura 22a

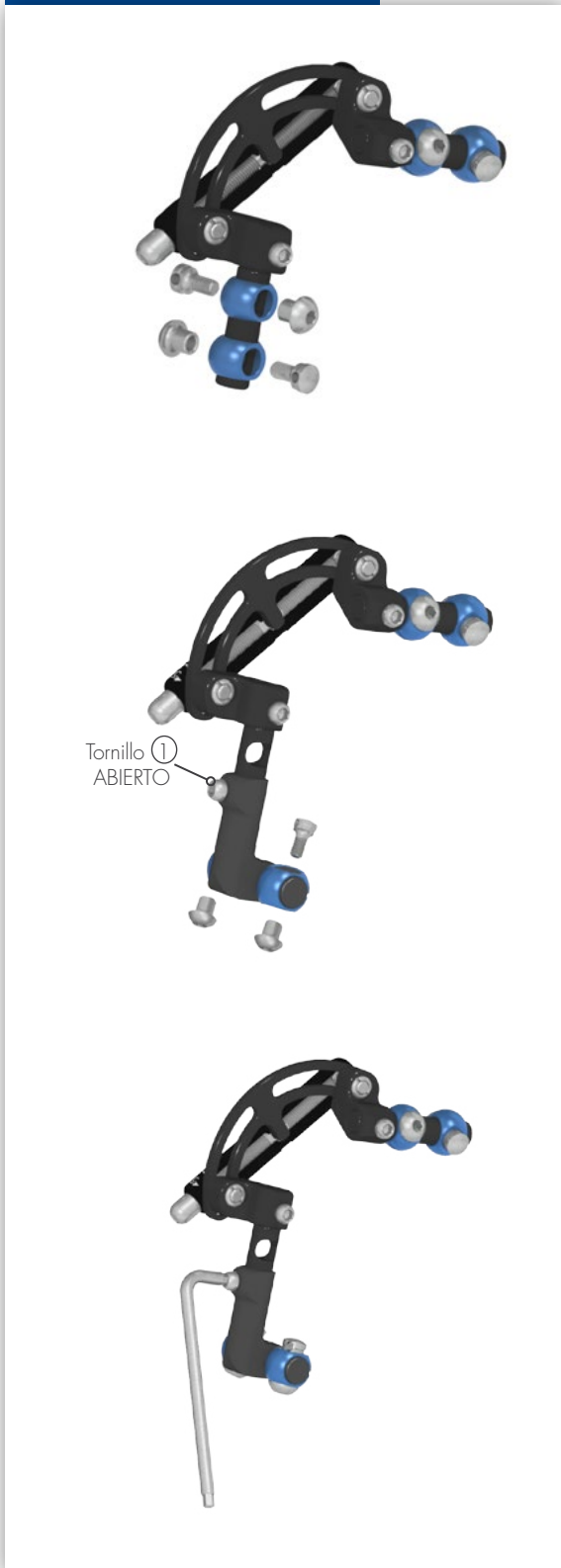


Figur 22b



Aplicación Metacarpofalángica Tratamiento de dos articulaciones

Figura 23



Ensamblaje del Módulo Telescópico MiniFlo

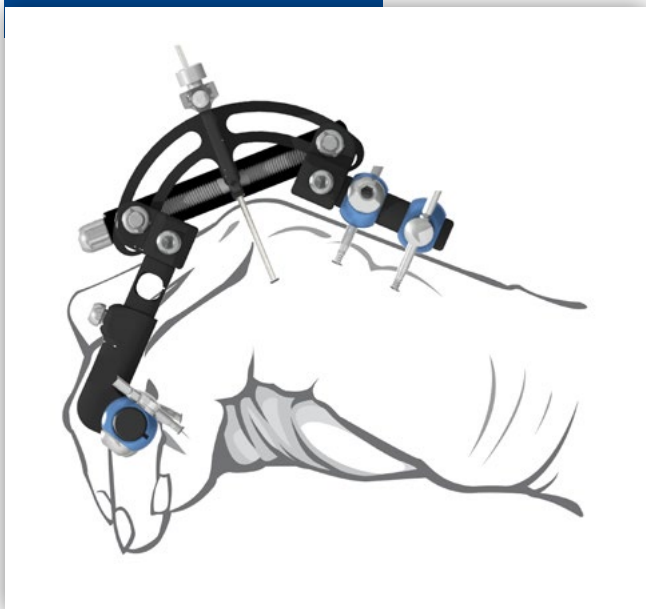
- a) Retirar desde el fijador dos abrazaderas para tornillos óseos que serán utilizados con el Módulo Telescópico Offset o Recto.

- b) El tornillo ① del Módulo Telescópico Offset o Recto se afloja para permitir la introducción del accesorio en el eje del fijador.

- c) Una vez alcanzada la máxima extensión del Módulo Offset o Recto, se cierra el tornillo ① y se montan los abrazaderas y los tornillos correspondientes en el Módulo Telescópico. Durante l'aplicación del fijador, el tornillo ① se queda cerrado para permitir la correcta colocación de los tornillos óseos, mientras durante la fase de distracción, el tornillo debe quedarse abierto.

Aplicación Metacarpofalángica Tratamiento de dos articulaciones

Figura 24



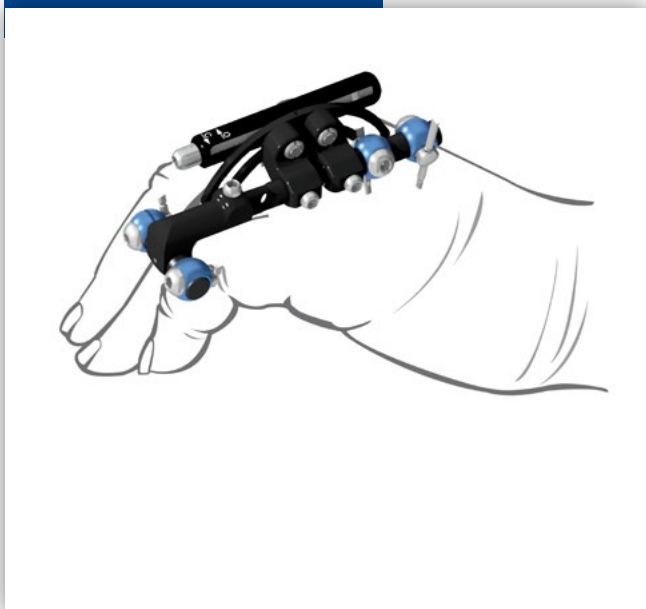
Corrección de las deformidades hasta 90°

El alambre de K. se introduce dorsalmente en el centro de la falange proximal, de forma perpendicular al eje largo y ligeramente a través de la segunda cortical. El "centro" de la articulación está situado dorsalmente en la superficie de la falange proximal. El fijador se centra en el alambre de K. con el eje proximal paralelo al eje del hueso.

Es importante mantener un espacio suficiente entre las abrazaderas y la piel.

Si fuera necesario introducir los tornillos óseos distales perpendicularmente a el hueso, se puede utilizar el Módulo Offset.

Figura 25



Corrección de las deformidades superiores a 90°

El fijador MiniFlo permite un rango de corrección de 90° en una sola operación.

Para obtener una extensión completa además de 90° debe realizar una segunda fase de corrección.

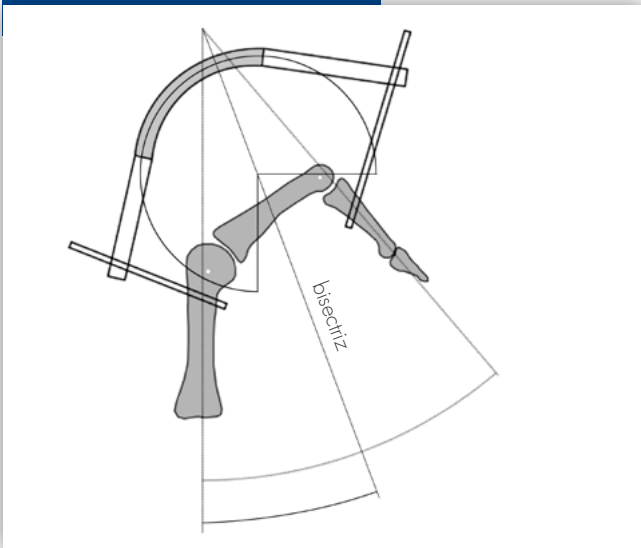
Mientras un asistente sujeta los dedos en la posición alcanzada:

- se abren las abrazaderas del fijador;
- se vuelve a colocar el fijador en la posición de máxima apertura;
- se aprietan las abrazaderas del fijador y se realiza la corrección hasta alcanzar la extensión completa.

El procedimiento se ilustra esquemáticamente en las Fig. 26 y 27.

Regulación del centro de rotación

Figura 26



Dibujo esquemático de un grado 4° de la enfermedad de Dupuytren con ambas articulaciones afectadas

Aplicación del fijador con un Módulo Telescópico.

Regulación del centro de rotación

- Terminar la primera fase de distracción.
- Abrir las abrazaderas de los tornillos óseos mientras un asistente sujeta los dedos en la posición alcanzada.
- Colocar nuevamente el fijador en la posición original y distanciarlo de la piel.
- Regular el centro de rotación, si es necesario, utilizando los Módulos Telescópicos Offset o Recto. Desbloquear los tornillos óseos de los abrazaderas mientras un asistente sujeta el dedo en posición de distracción. Modificar la posición del fijador para que los ejes estén alineados con los ángulos de la articulación. Volver a apretar las abrazaderas para tornillos óseos y seguir con la distracción.

Figura 27 a - b

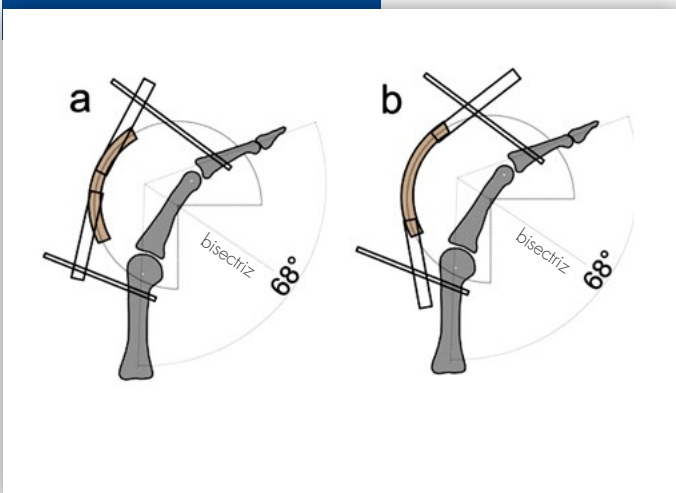
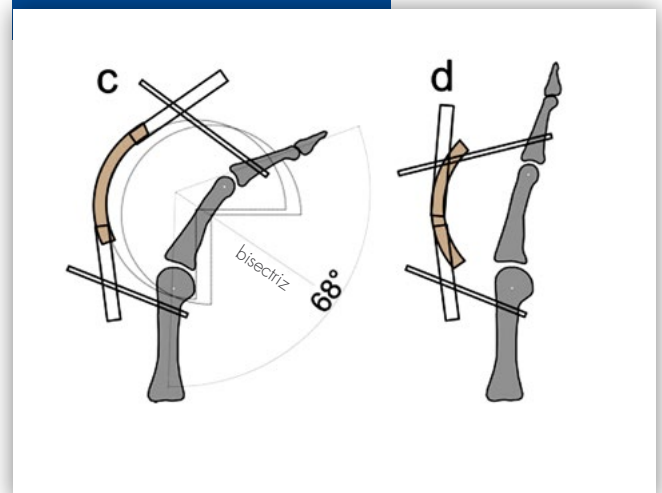


Figura 27 c - d



Consejos para el tratamiento postoperatorio

Tratamiento postoperatorio

La distracción empieza el primer día del postoperatorio. El cirujano debe instruir al paciente sobre el método de distracción. Se proporciona la llave MiniFlo al paciente.

El período de distracción postoperatorio (2 semanas aproximadamente) varía según el paciente en función de la sensación de tensión, el grado de dolor y la entidad de la deformidad.

El grado de distracción sugerido es de 1 vuelta de llave al día (que corresponde aproximadamente a 3 grados angulares).

El dolor debe evitarse. Si la distracción se vuelve dolorosa, se recomienda suspender la distracción hasta que el dolor desaparezca. Si el dolor continuara, es necesario encontrar la causa.

Debería hacerse una radiografía para comprobar la estabilidad de los tornillos óseos: de hecho, ésta es la causa más frecuente del dolor persistente.

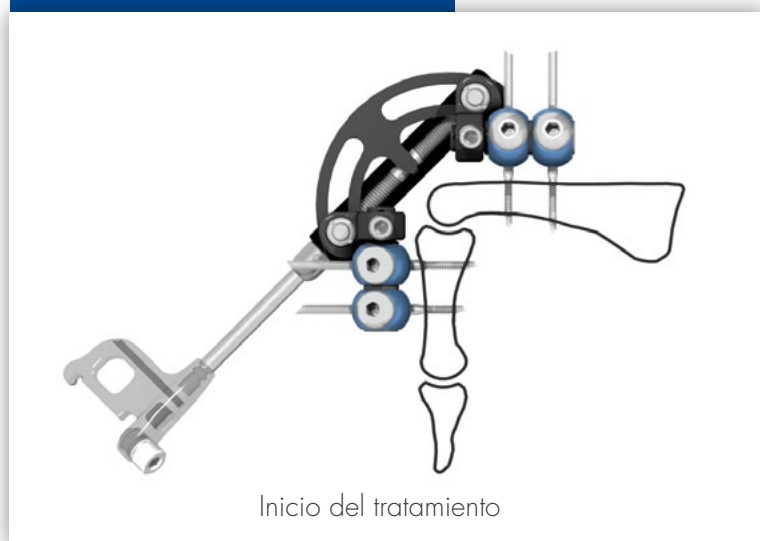
Por la corta duración de empleo, las complicaciones debidas a los tornillos óseos son raras. Es importante que los tornillos se han introducido correctamente en el hueso, de forma central respecto a su eje, evitando, si es posible, la tensión de la piel.

Durante el tratamiento, podría producirse la infección de los enlaces de los tornillos óseos, como con cualquier otra aplicación de fijador externo.

Ésta se presenta como enrojecimiento o dolor localizado alrededor de los puntos de entrada de los tornillos óseos.

En estos casos se deberían intensificar las curas de los tornillos óseos y se debería parar temporalmente la distracción. Puede ser necesario un tratamiento adecuado de la infección. Raramente se necesita volver a colocar los tornillos óseos.

Figura 28



Información para el pedido

ESTÉRIL



Código

F4R-1025

Descripción

Fijador MiniFlo R25
(suministrado con alambre de K. de 1,5 mm
y llave hexagonal de 3 mm)



Código

F4R-1030

Descripción

Fijador MiniFlo R30
(suministrado con alambre de K. de 1,5 mm
y llave hexagonal de 3 mm)



Código

F4R-2021

Módulo Telescópico MiniFlo Offset
(solo para F4R-1030)



Código

F4R-2022

Módulo Telescópico MiniFlo Recto
(solo para F4R-1030)

Información para el pedido

ESTÉRIL



Código

Descripción

Tornillo óseo, longitud total 100 mm, longitud de la rosca 13 mm

SF32160

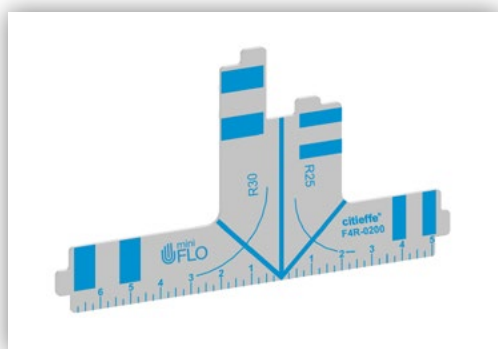
Vástago \varnothing 2.5 mm, rosca \varnothing 1.6 mm

SF32200

Vástago \varnothing 2.5 mm, rosca \varnothing 2.0 mm

SF32250

Vástago \varnothing 2.5 mm, rosca \varnothing 2.5 mm



F4R-0200

Template MiniFlo

NON ESTÉRIL



F4R-0130

Llave hexagonal 3 mm



mini
FLO

Treating hands like flowers

citieffe®
Essential moves in Trauma

Via Armaroli, 21 - 40012 Calderara di Reno (Bologna - Italy)
Tel +39 051 721850 - Fax +39 051 721870
info@citieffe.com - www.citieffe.com